

XXVI. Izakovičov memoriál,
30. 9. – 2. 10. 2015, Zemplínska Šírava¹

<http://www.vrozene-vady.cz>



Výsledky prenatální diagnostiky vývojových vad v ČR

Antonín Šípek^{1,2,3}, Vladimír Gregor^{1,2,4}, Antonín Šípek jr.^{2,5}, Jiří Horáček^{2,6}

Sanatorium Pronatal, Praha¹

Oddělení lékařské genetiky, Thomayerova nemocnice, Praha²

Ústav obecné biologie a genetiky, 3. lékařská fakulta University Karlovy, Praha³

Institut postgraduálního vzdělávání ve zdravotnictví, Praha, Katedra lékařské genetiky⁴

Ústav biologie a lékařské genetiky, 1. lékařská fakulta University Karlovy a Všeobecná fakultní nemocnice, Praha⁵

Gennet, Praha⁶

Materiál:

Data o vývojových vadách v České republice v období 1994 – 2014 (21 let).

Data o narozených s vývojovou vadou – zdroj: ÚZIS



Data o prenatálně diagnostikovaných případech – zdroj : SLG



Diagnózy:

defekty neurální trubice (NTD – Neural Tube Defects),

anencefalie, spina bifida, encefalokéla

rozštěpy stěny břišní (AWD – Abdominal Wall Defects),

omfalokéla, gastroschíza

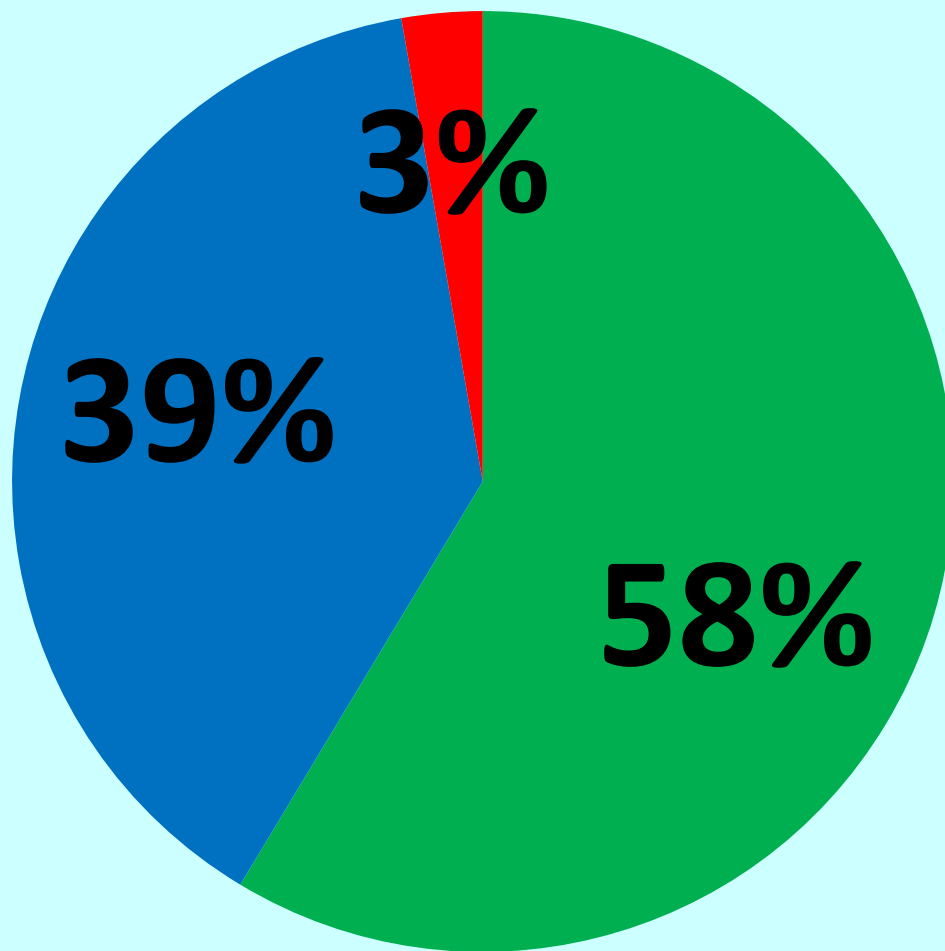
vady ledvin

ageneze/hyoplázie ledvin, cystóza ledvin

vybrané srdeční vady

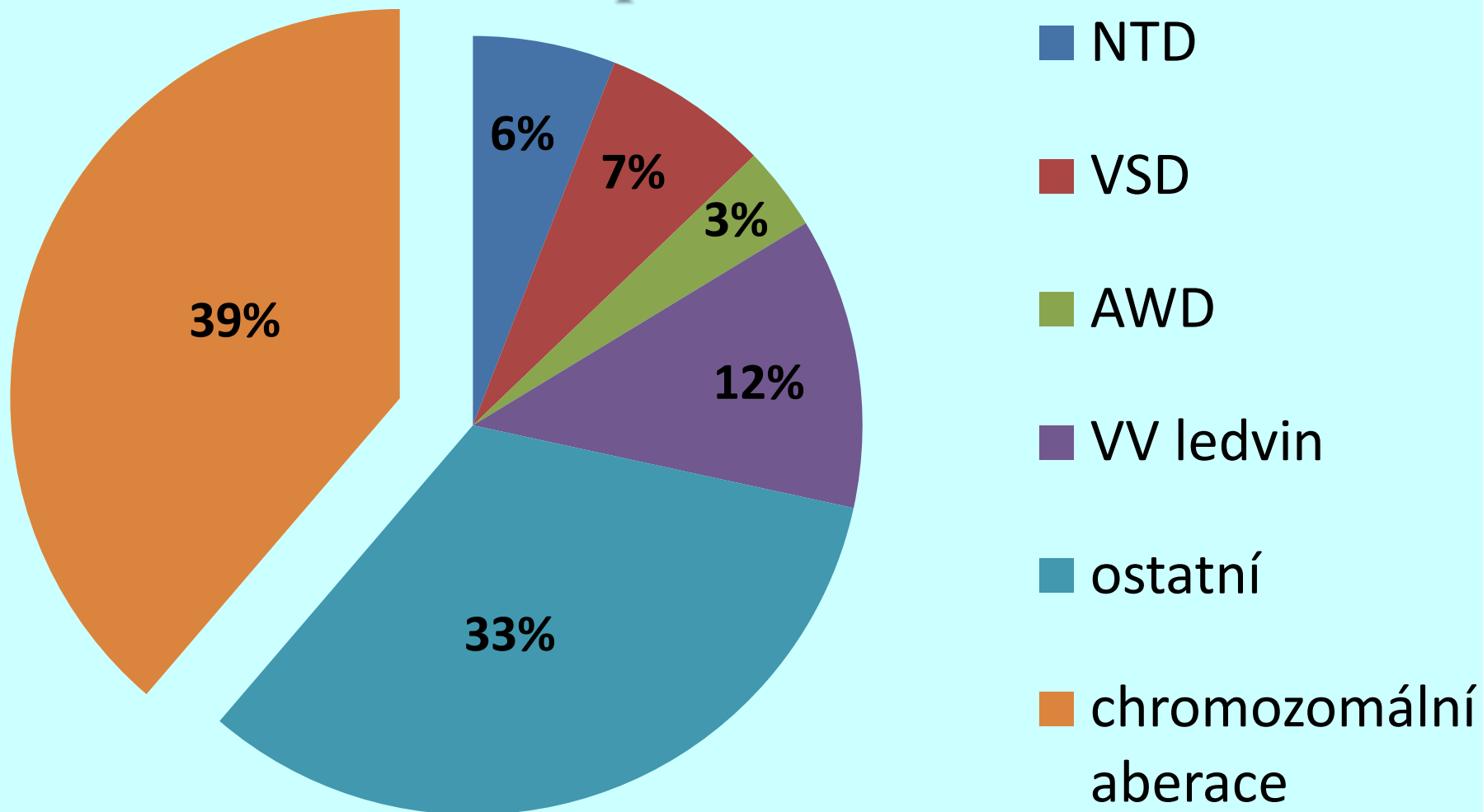
hypoplastické levé srdce, transpozice velkých cév

Podíl jednotlivých metod při prenatální diagnostice v České republice v roce 2014

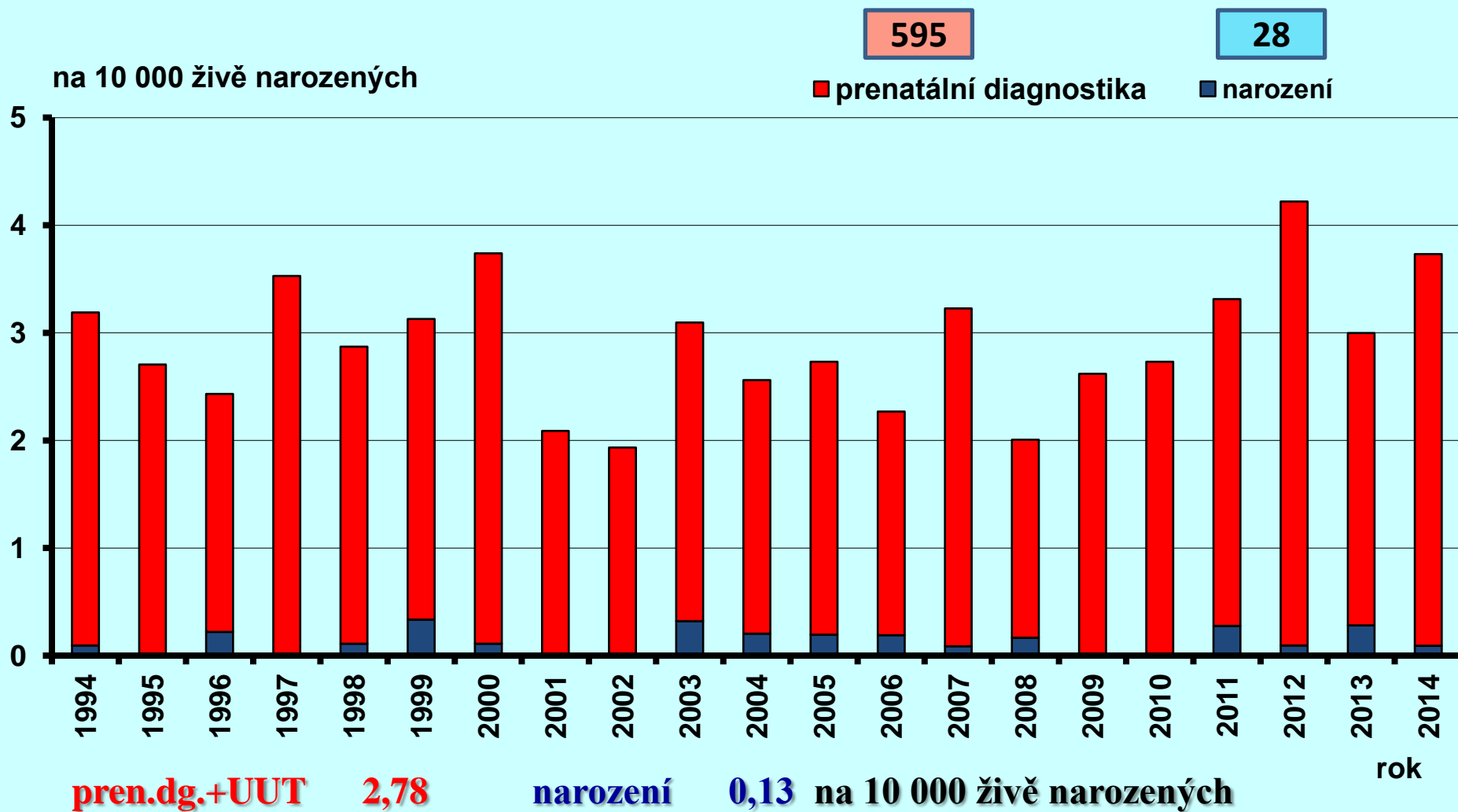


- **Ultrazvuk**
- **Cytogenetická vyšetření**
- **Molekulárně genetická vyšetření**

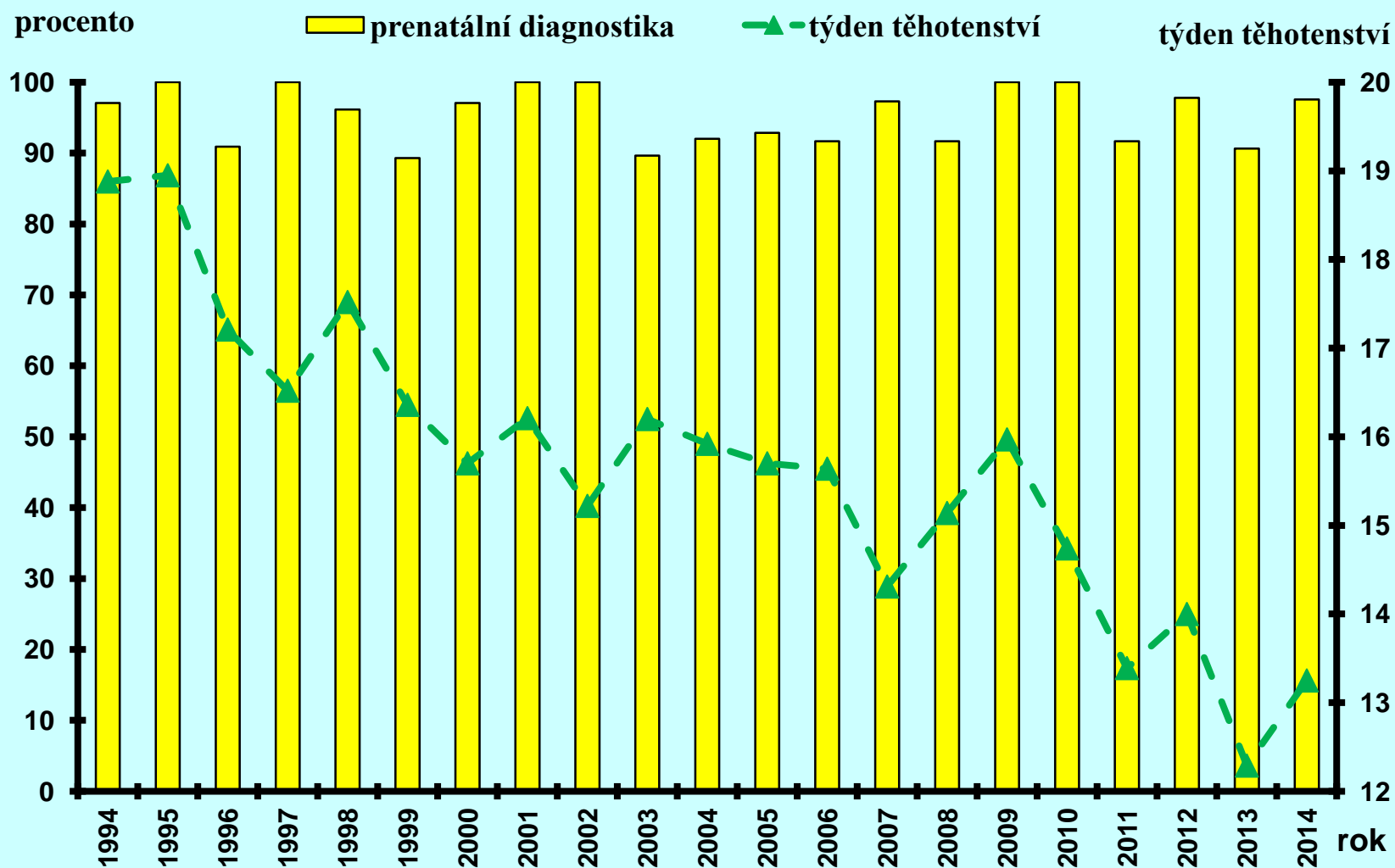
Podíl skupin diagnóz v prenatální diagnostice v České republice v roce 2014



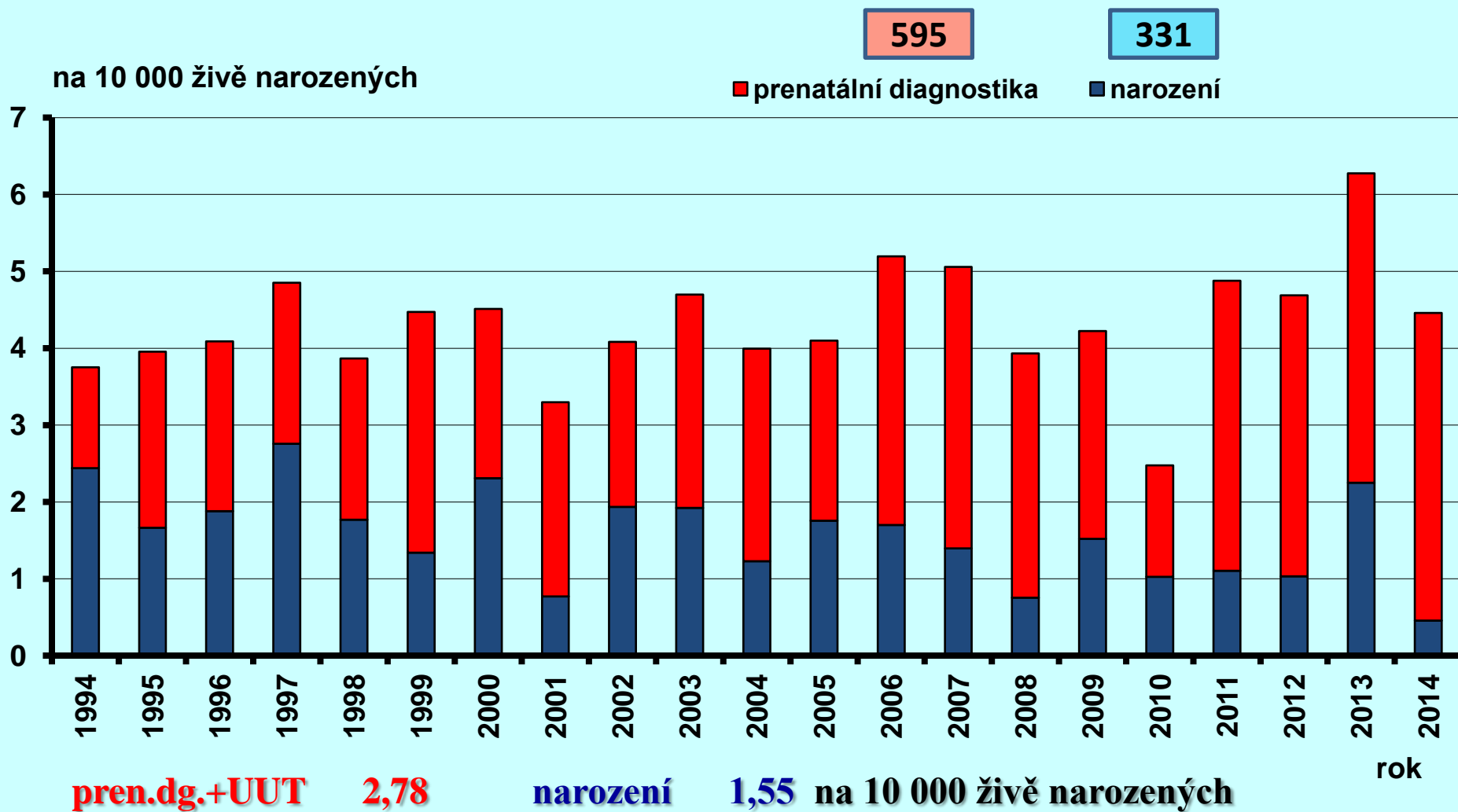
Anencefalie v České republice, 1994 - 2014



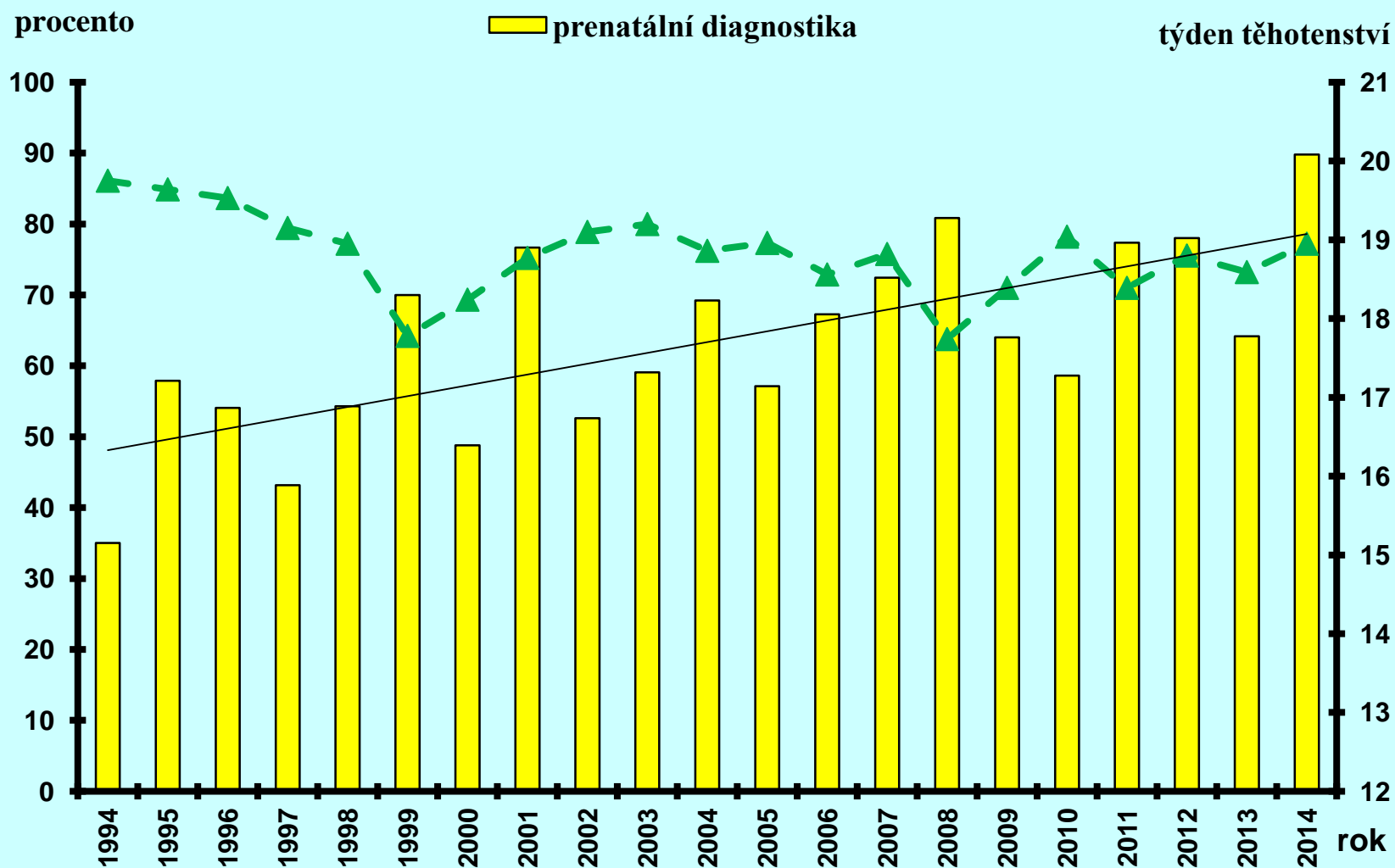
Anencefalie v České republice, 1994 - 2014



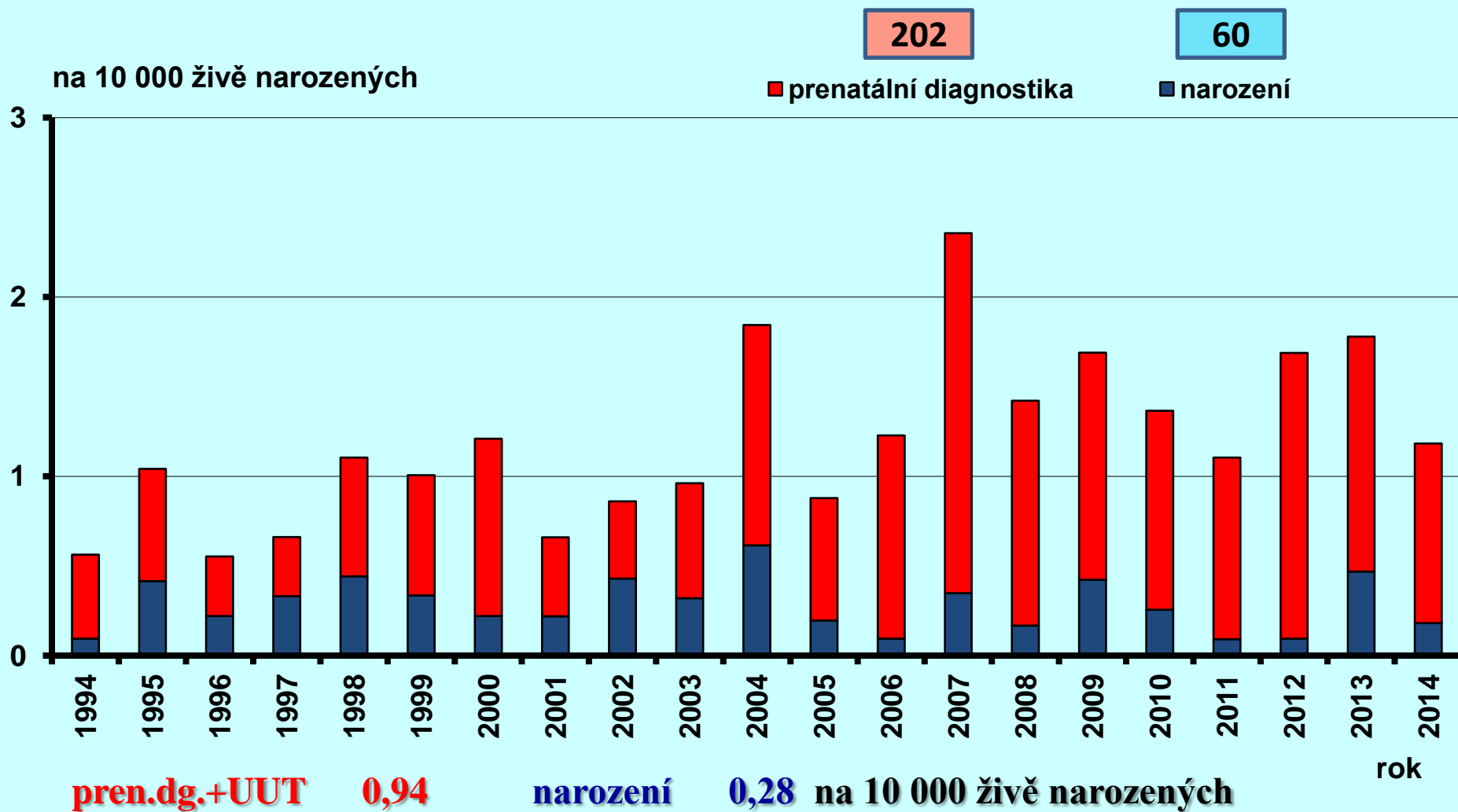
Spina bifida v České republice, 1994 - 2014



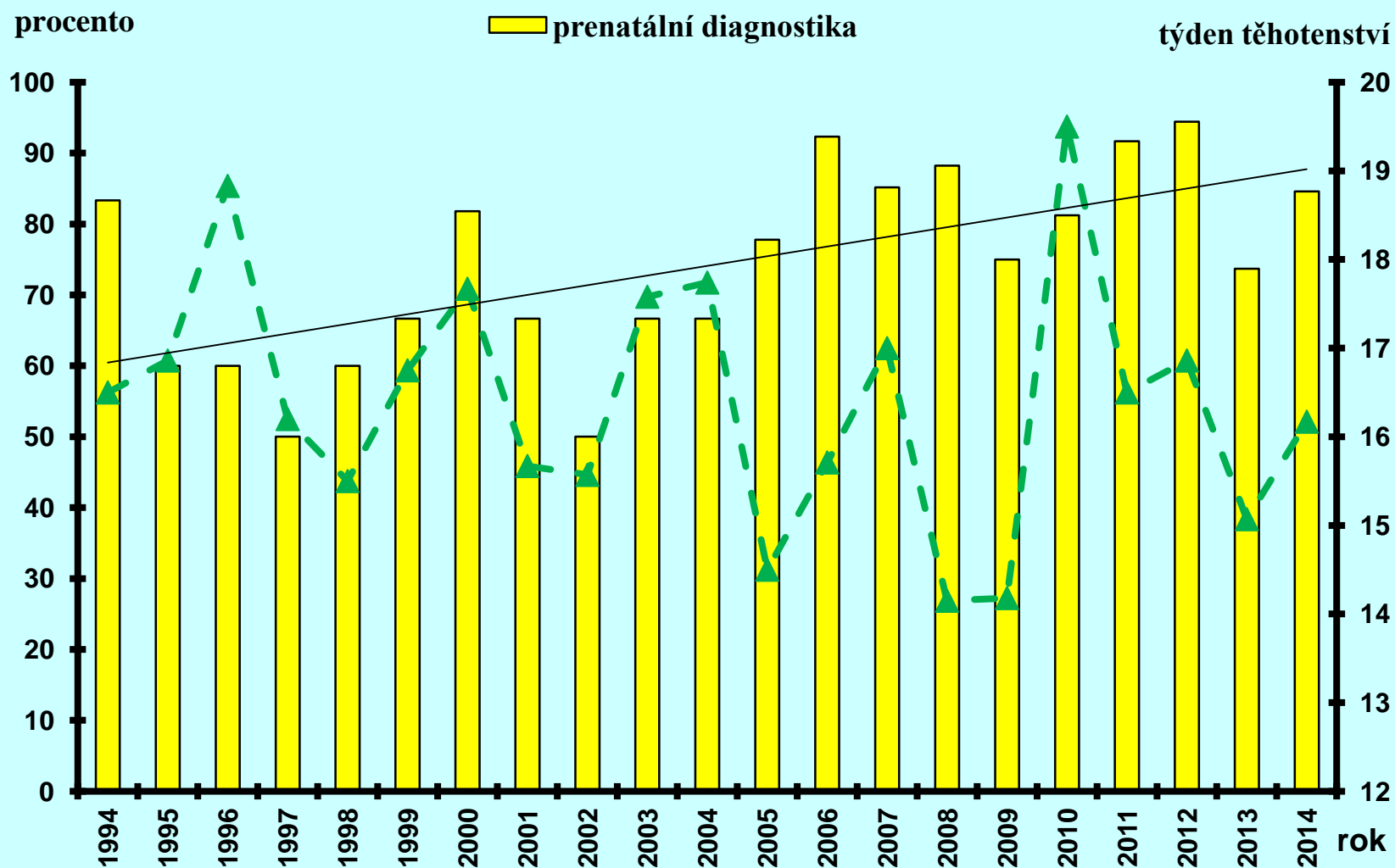
Spina bifida v České republice, 1994 - 2014



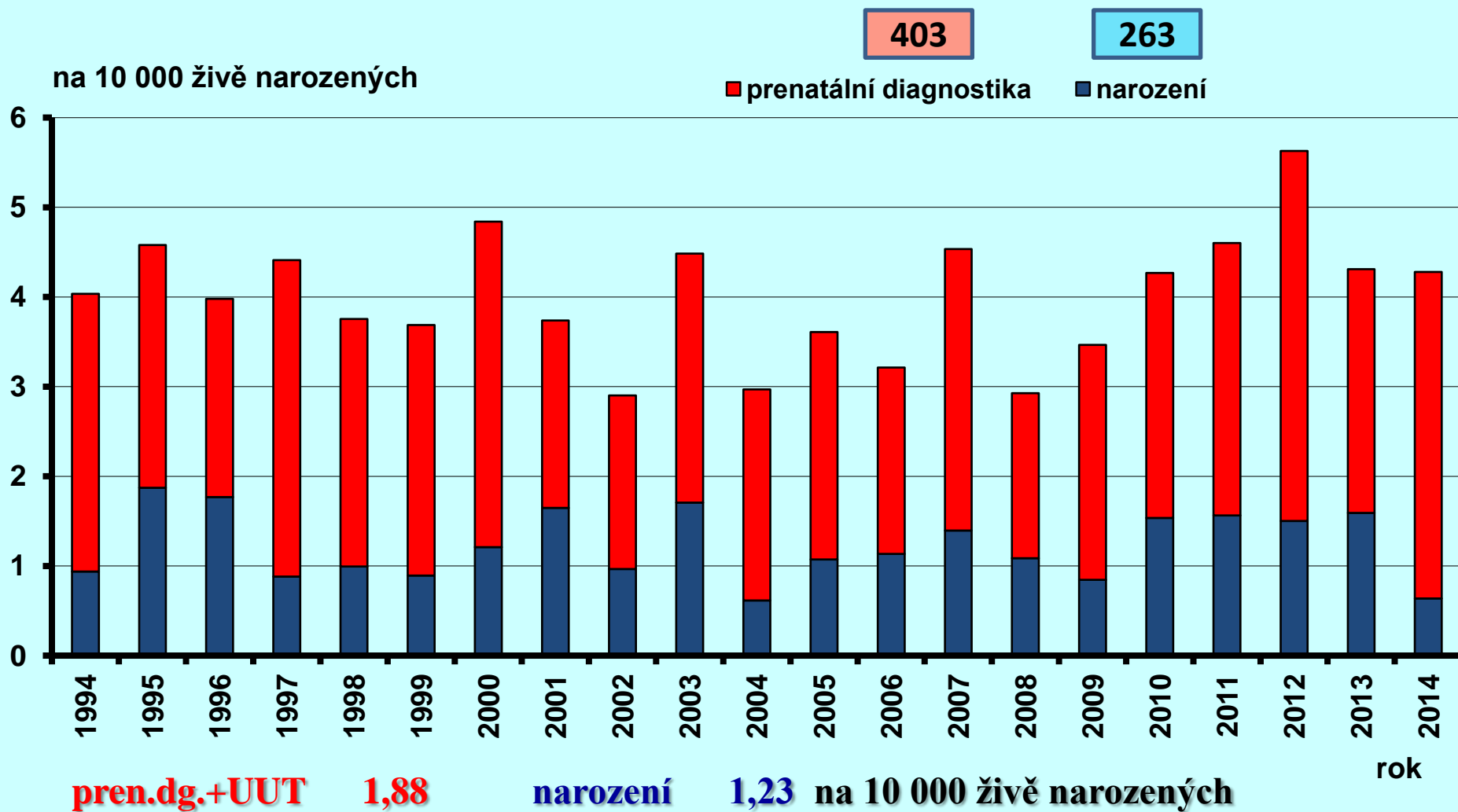
Encefalokéla v České republice, 1994 - 2014



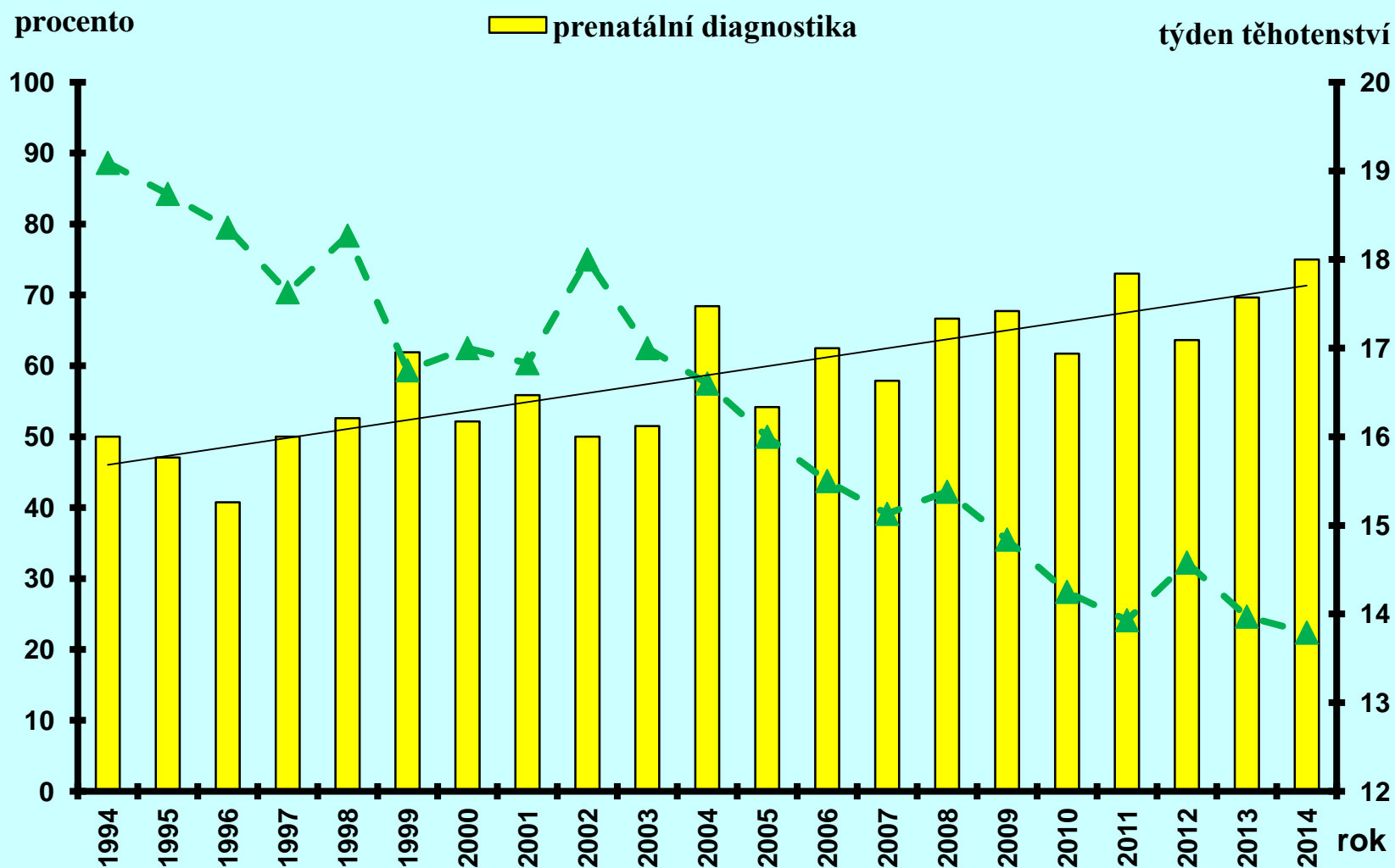
Encefalokéla v České republice, 1994 - 2014



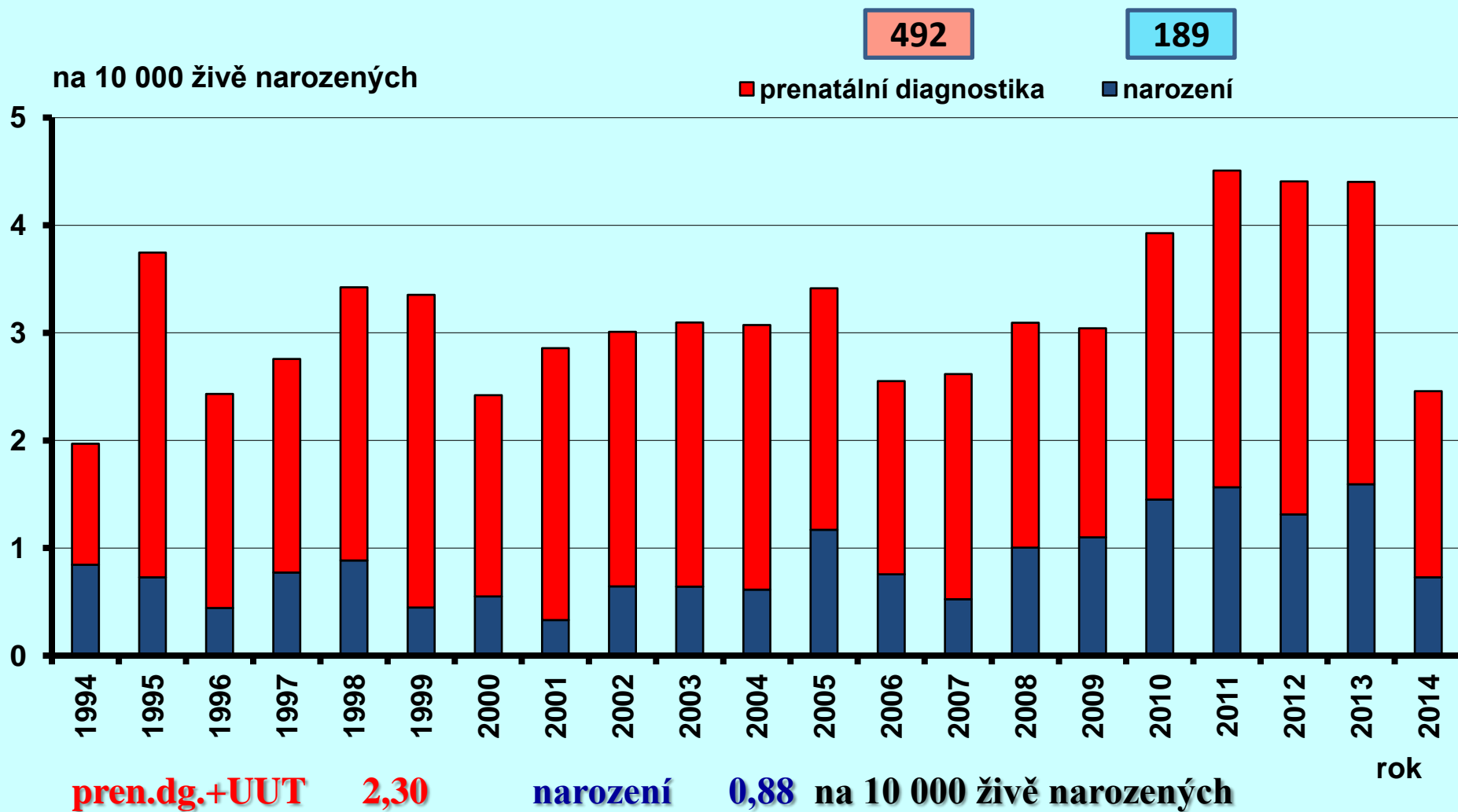
Omfalokéla v České republice, 1994 - 2014



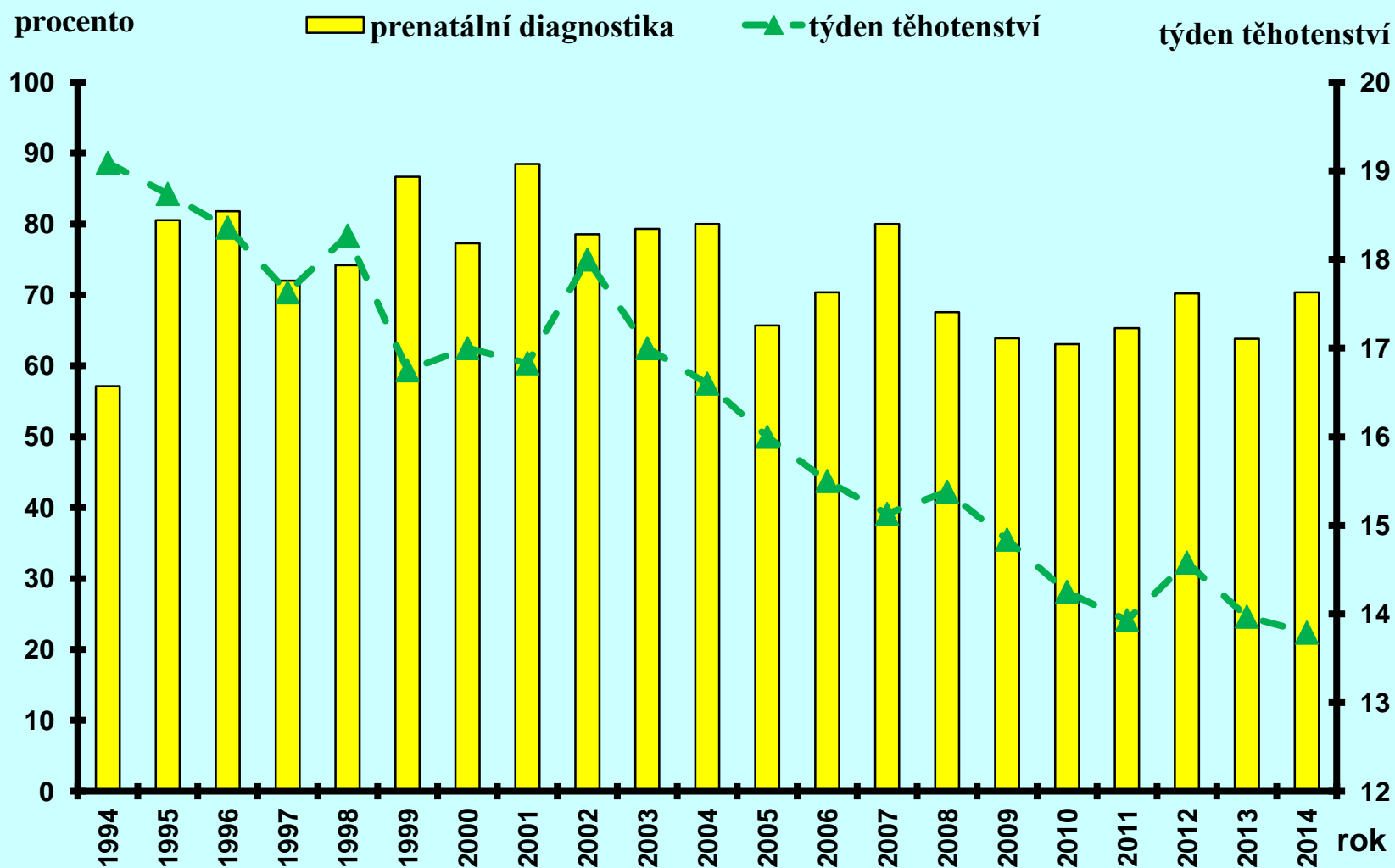
Omfalokéla v České republice, 1994 - 2014



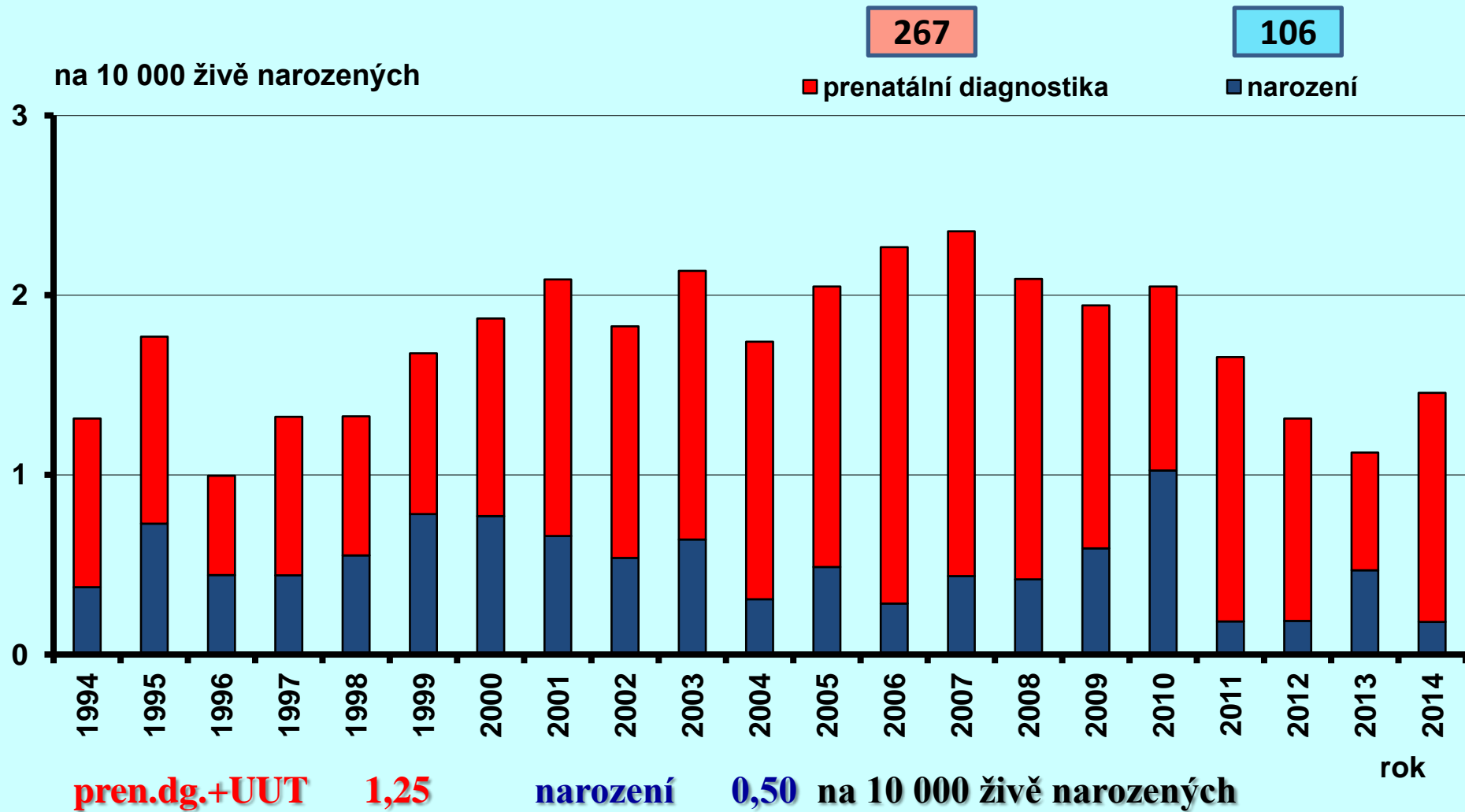
Gastroschíza v České republice, 1994 - 2014



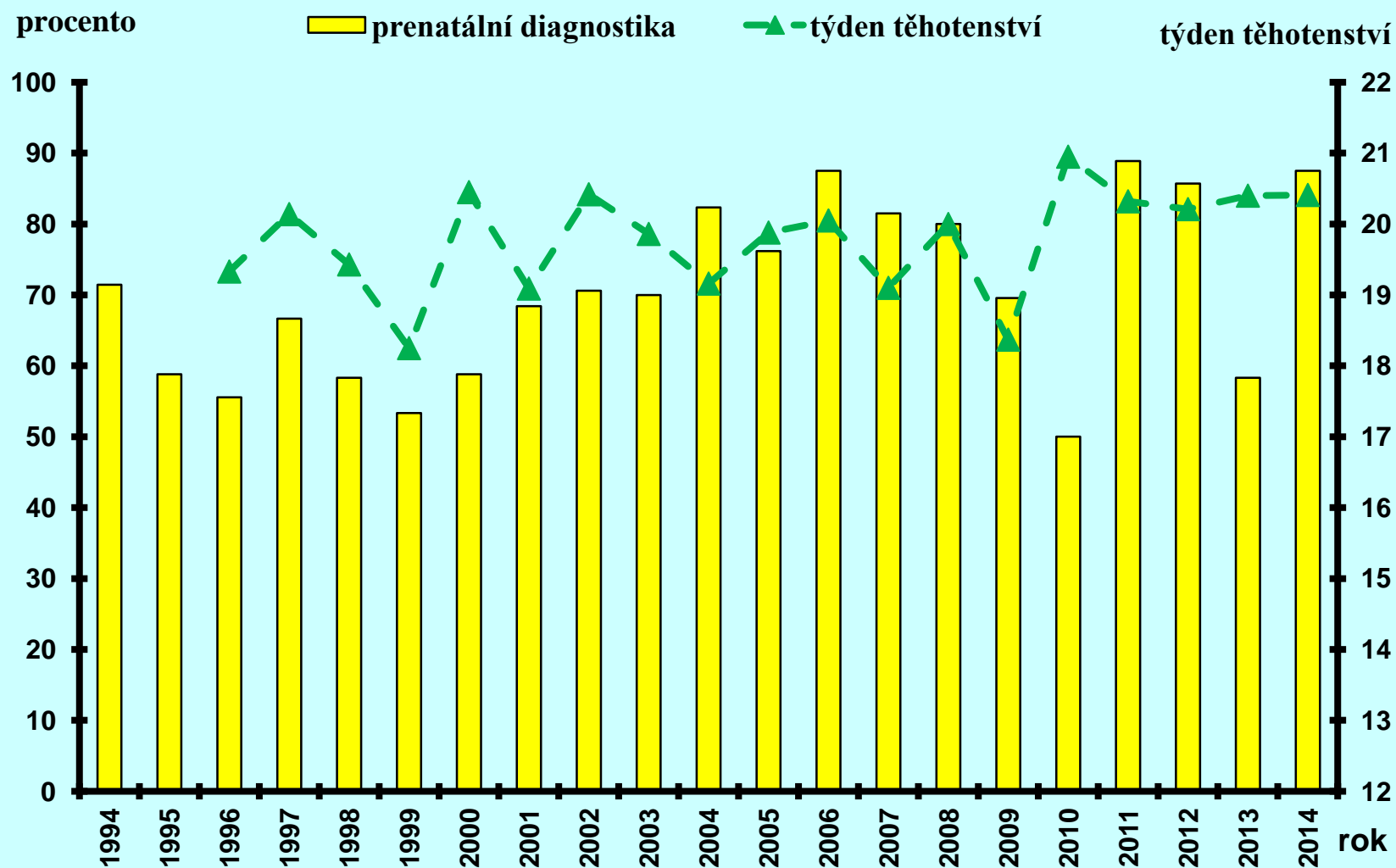
Gastroschíza v České republice, 1994 - 2014



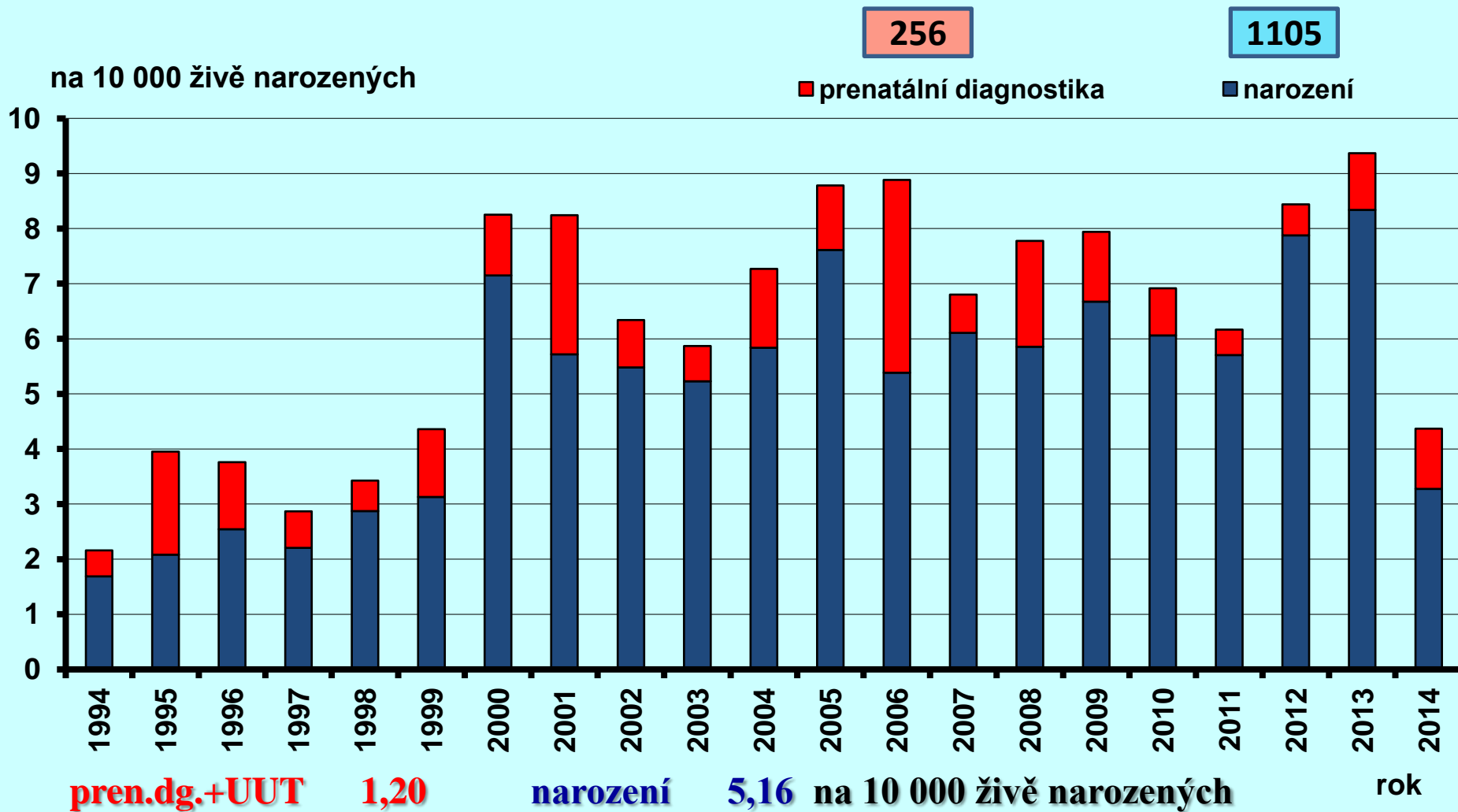
Oboustranná agenze/hypoplazie ledvin v České republice, 1994 - 2014



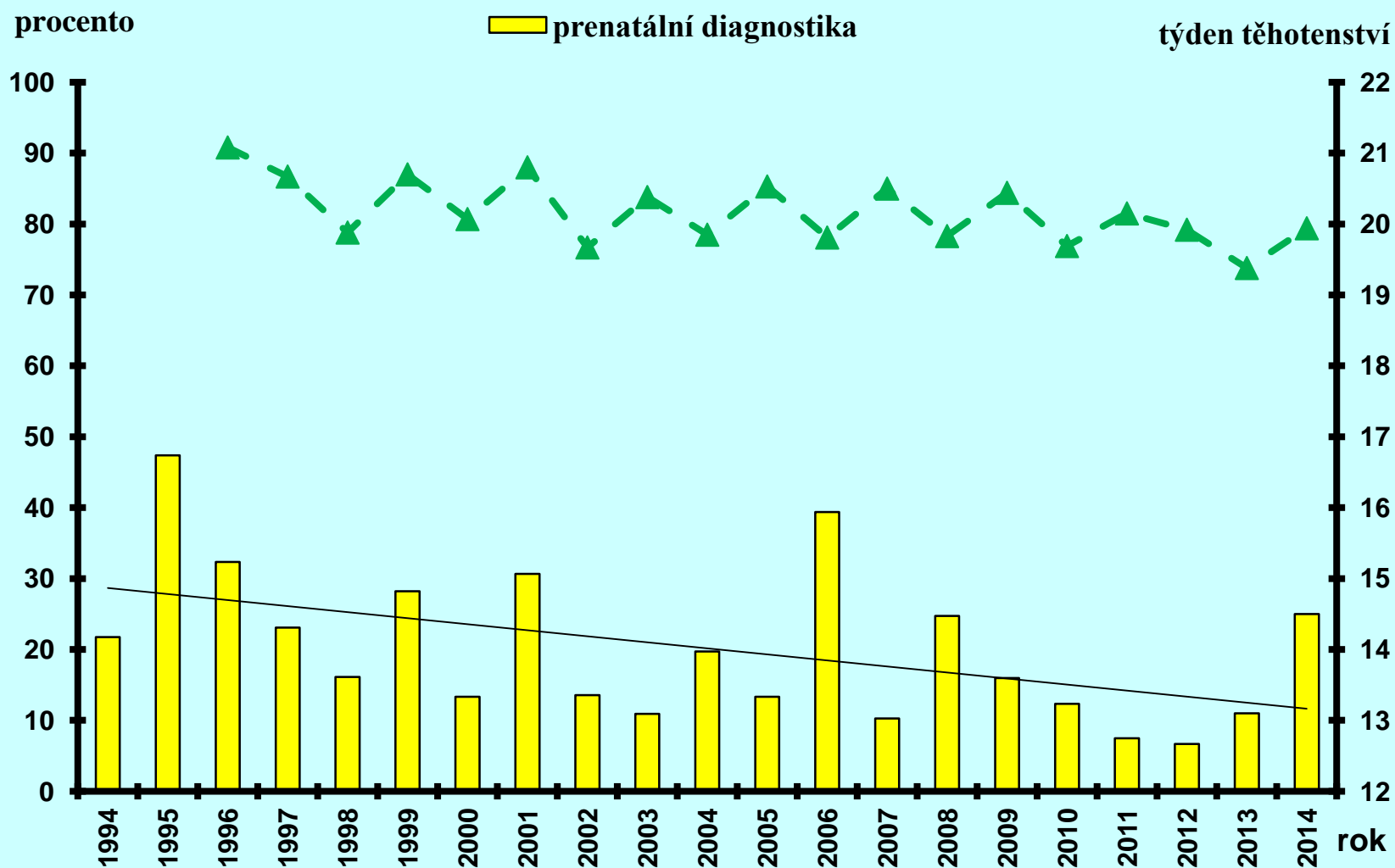
Oboustranná agenze/hypoplazie ledvin v České republice, 1994 - 2014



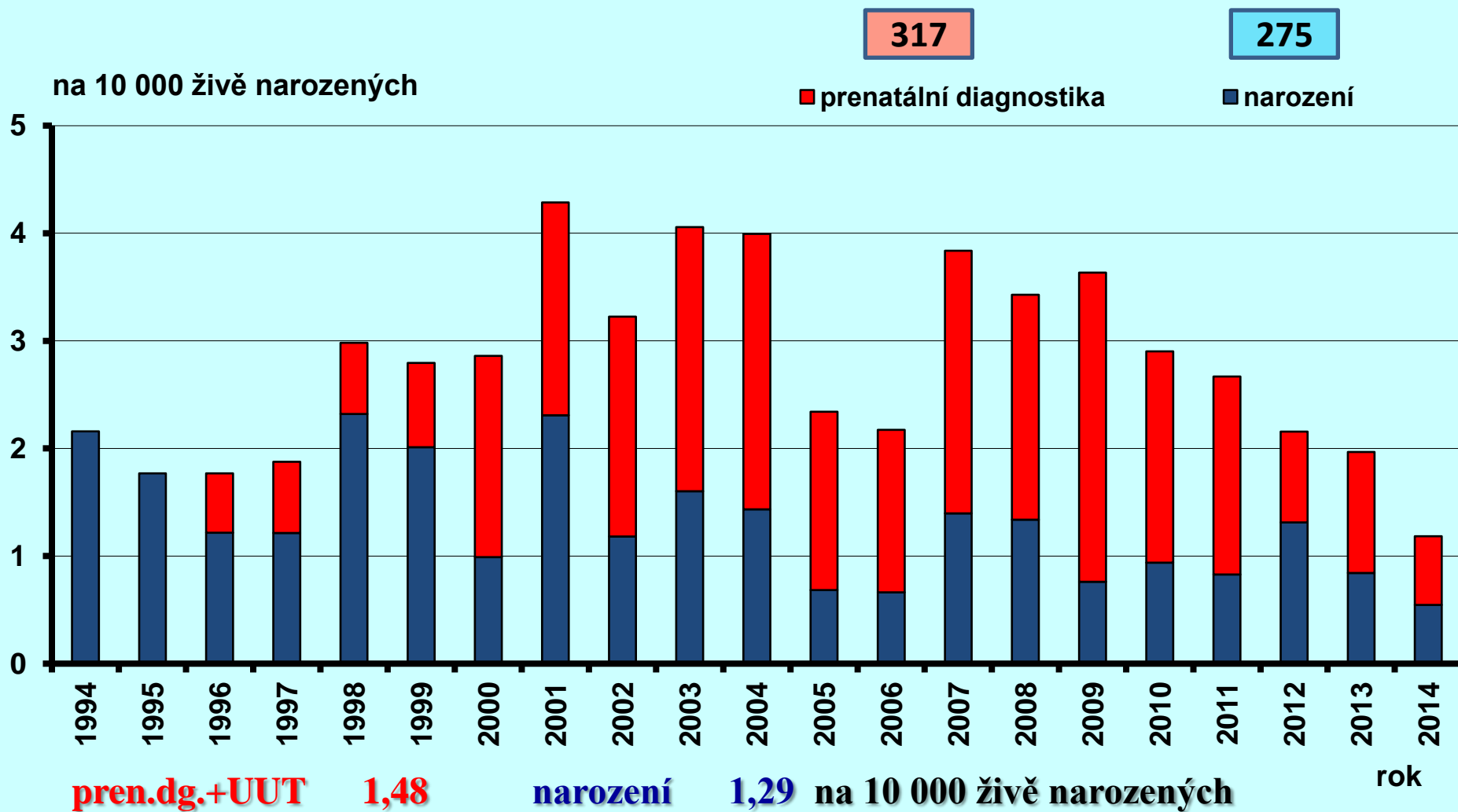
Cystická nemoc ledvin v České republice, 1994 - 2014



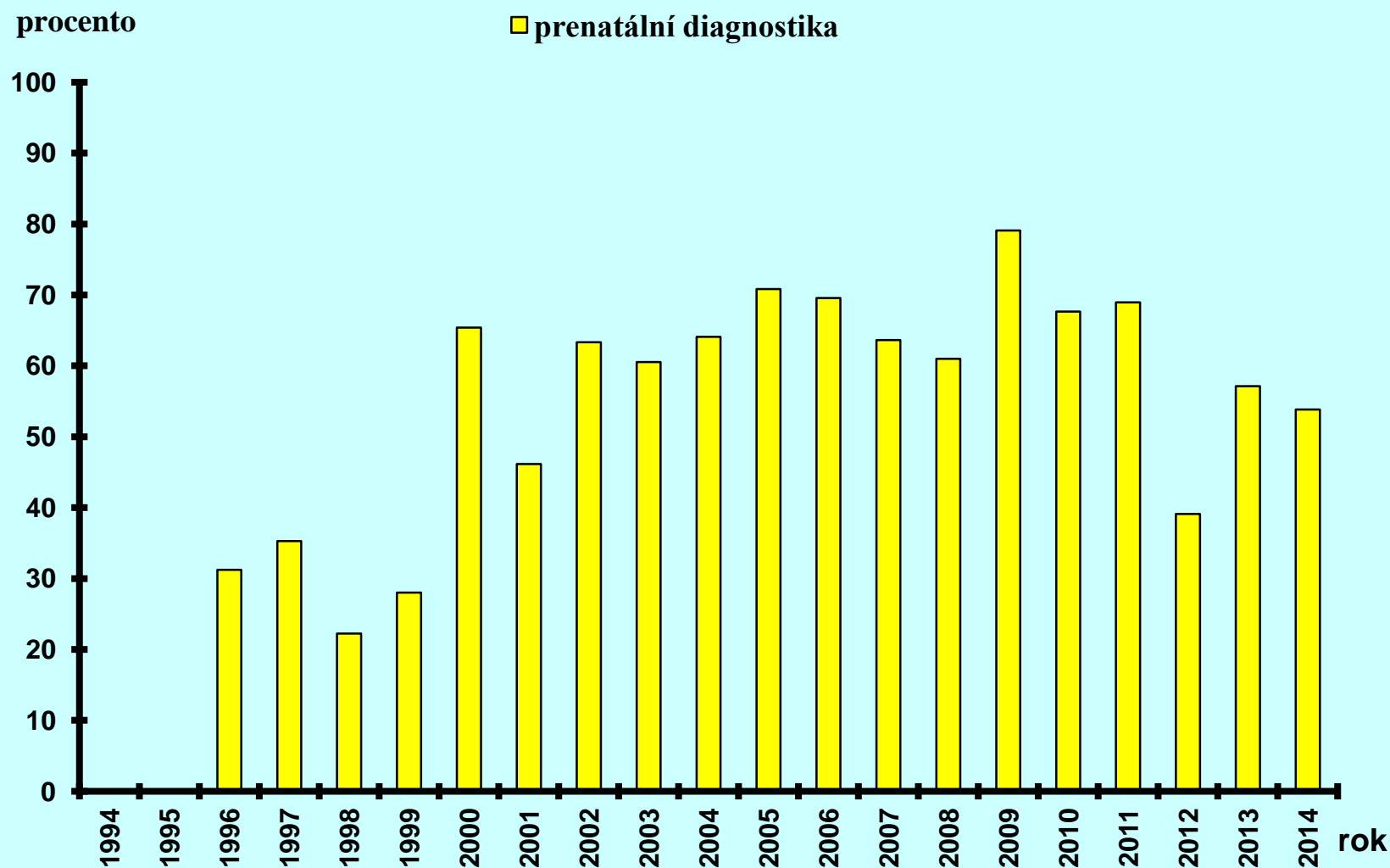
Cystická nemoc ledvin v České republice, 1994 - 2014



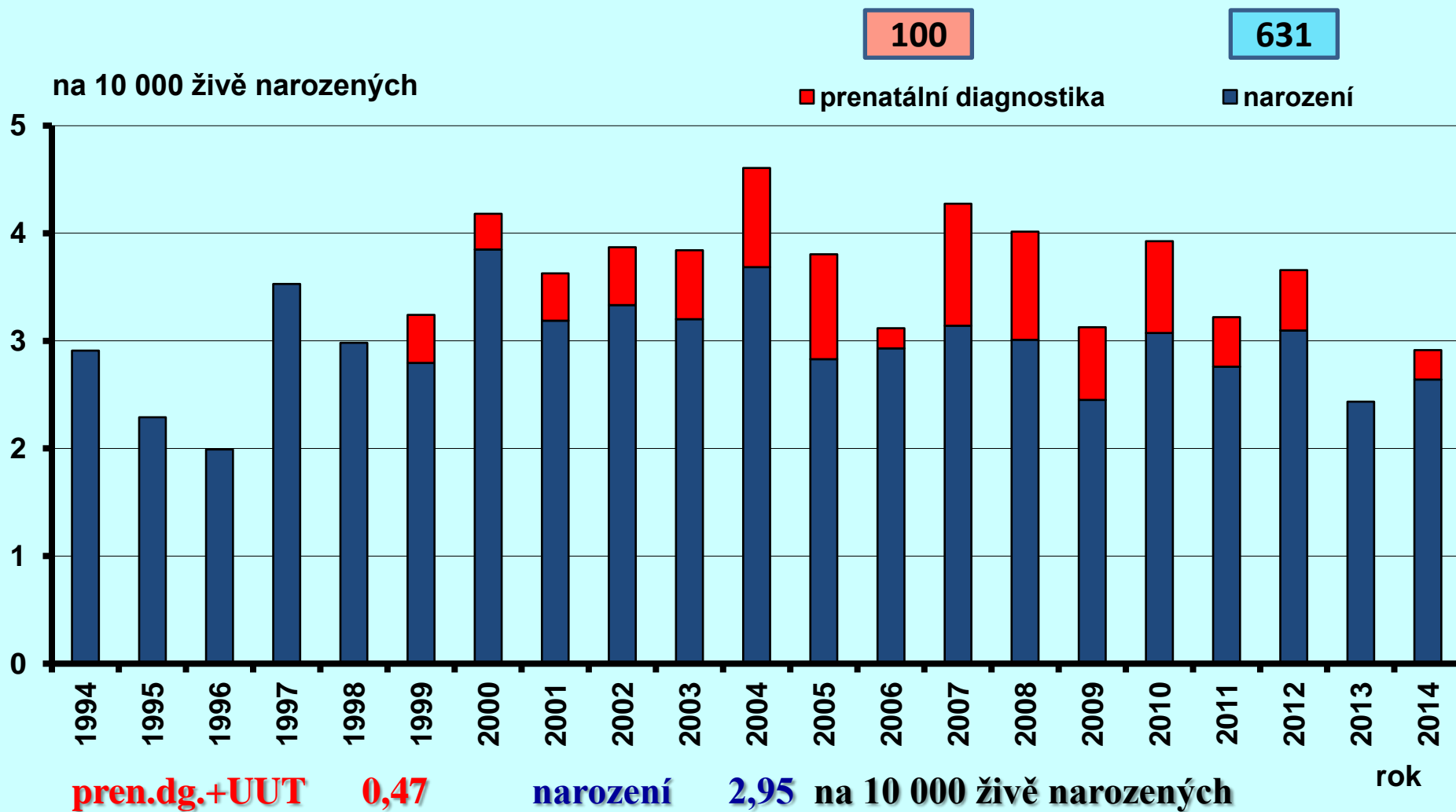
Syndrom hypoplazie levého srdce v České republice, 1994 - 2014



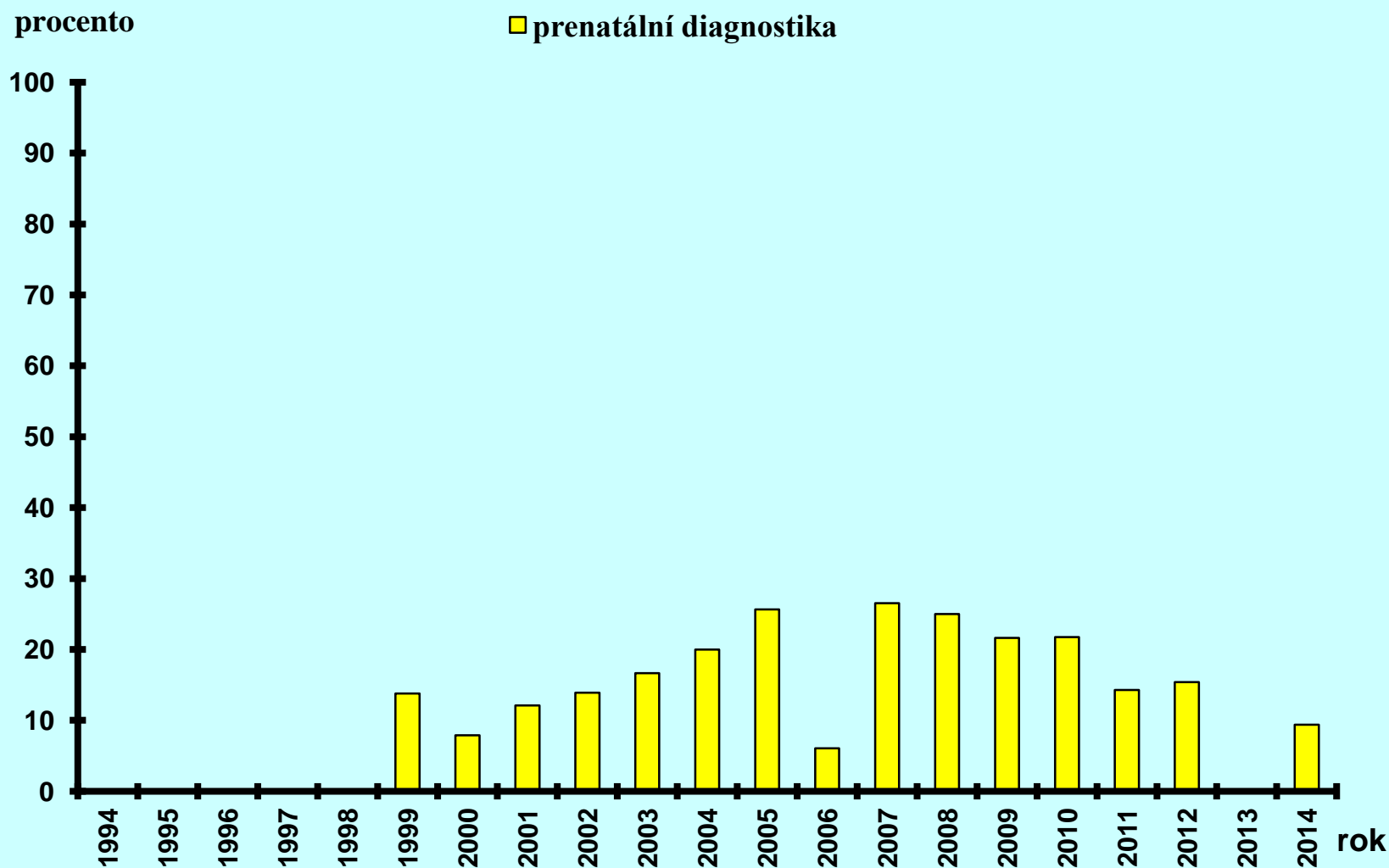
Syndrom hypoplazie levého srdce v České republice, 1994 - 2014



Transpozice velkých cév v České republice, 1994 - 2014



Transpozice velkých cév v České republice, 1994 - 2014



Závěry:

Strukturální vývojové vady tvoří v současné době v prenatální diagnostice 58 % diagnostikovaných případů.

Do této skupiny patří vady jak letální (anencefalie, oboustranná ageneze ledvin, syndrom hypoplastického levého srdce), tak vady závažné svoji prognózou pro mortalitu a morbiditu narozených dětí (omfalokéla, spina bifida, encefalokéla).

Některé z těchto diagnóz jsou v současné době postnatálně již řešitelné s relativně dobrou prognózou – transpozice velkých cév, gastroschíza.

Závěry:

Prenatální diagnostika je v současné době nejúspěšnější v případě anencefalie a encefalokély, zvyšuje se v případě omfalokély a spina bifida.

Na druhé straně se však v případě letálních diagnóz – oboustranná ageneze/hypoplazie ledvin nebo syndrom hypoplastického levého srdce – významně nemění.

Průměrný týden diagnostiky se snižuje pro diagnózy anencefalie, encefalokély, omfalokély a gastroschízy. V případě spina bifida a vrozených vad ledvin se nemění, u srdečních vad nemáme nyní údaje podle jednotlivých diagnóz k dispozici.

**Autoři děkují všem spolupracovníkům,
kteří se účastní sběru dat nezbytných pro
celorepublikovou evidenci údajů o
vrozených vadách a jejich prenatální
diagnostice, bez jejichž trpělivé a
spolehlivé práce by nemohlo vzniknout
toto zpracování.**

Děkuji za pozornost

XXVI. Izakovičov memoriál,
30. 9. – 2. 10. 2015, Zemplínska Šírava 1

<http://www.vrozene-vady.cz>

